

Lasik or not Lasik ?

Arbre décisionnel de la chirurgie de la myopie présenté en partie à la Safir en mai 2014 (Paris)

Dr Michael Assouline*

INTRODUCTION

L'évolution des pratiques de chirurgie réfractive étudiée sur une série de 51 426 yeux consécutifs opérés de 1999 à 2011 indique une diversification importante des méthodes de correction chirurgicale de la myopie. En 1999, le Lasik représentait 96 % des indications opératoires à la clinique de la vision (Paris) et la Photokératectomie réfractive (PKR) 4 %. En 2011, cette proportion s'est notablement modifiée à 74 % versus 14 % (Fig. 1), avec une poursuite importante de cette tendance depuis 2011 (Fig. 2 et 3).

Parallèlement au retour de la PKR on assiste à présent à l'émergence consensuelle de pratiques nouvelles depuis 2011, qui posent la question de la "survie" du Lasik à long terme.

LE RETOUR DE LA PKR

La Photokératectomie réfractive (PKR) s'est progressivement re-développée au détriment du Lasik pour les amétropies plus faibles, chez les sujets à risque contusif (armée, police, sport de combat) ou en cas de cornée mince ou de topographie suspecte. Les indications de la PKR se sont également étendues aux amétropies plus fortes (jusqu'à six à sept dioptries),

*Chirurgien ophtalmologiste, Centre Iéna Vision et Clinique de la Vision, Paris; dr.assouline@gmail.com

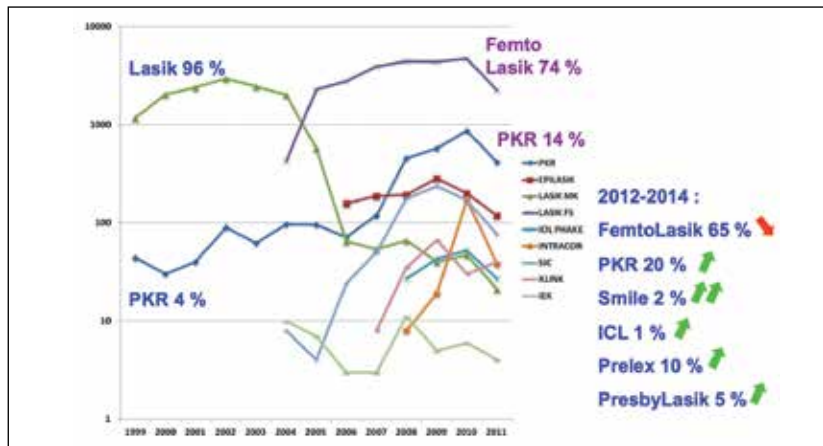


Figure 1 - Évolution des indications opératoires (06/1999 à 06/2011, n = 51 426 yeux consécutifs, Clinique de la Vision, Paris, © Michael Assouline).

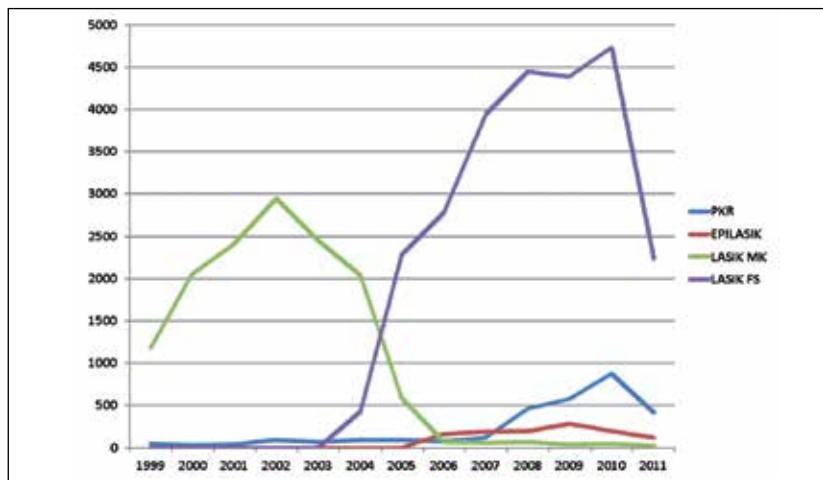


Figure 2 - Évolution des indications opératoires de photoablation réfractive de juin 1999 à juin 2011 (n = 51 426 yeux consécutifs opérés à la Clinique de la Vision, Paris, © Michael Assouline). PKR : photokératectomie réfractive ; MK : microkératectomie ; FS : laser femtoseconde.

grâce à la généralisation de l'application intraopératoire de mitomycine C pour les ablations supérieures à 70 µm. En 2013/2014 on observait 35 % de FemtoLasik et 40 % de PKR dans notre série

personnelle (Fig. 3). Les complications de la PKR, qui apparaît toujours aujourd'hui comme la méthode la plus sécuritaire sinon la plus confortable, ne doivent cependant pas être sous-estimées.

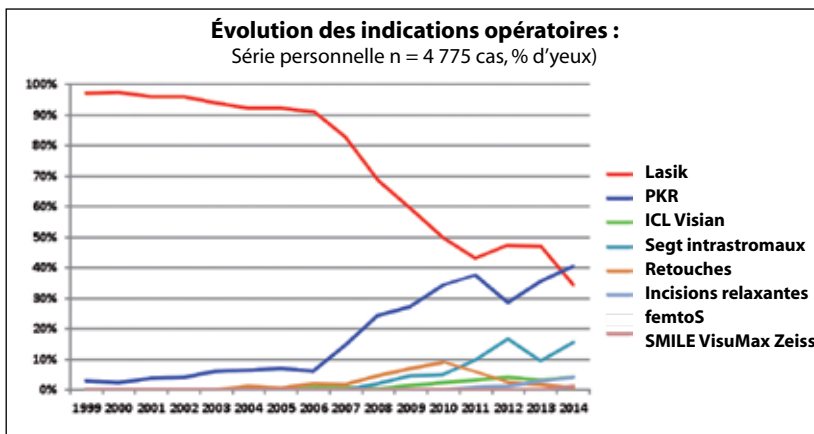


Figure 3 - Évolution des indications opératoires : diversification ou déclin du Lasik ? Série personnelle de juin 1999 à avril 2014, n = 4 775 cas.




Figure 4 - Le risque infectieux cornéen de la PKR est dix fois supérieur à celui du Lasik mais demeure exceptionnel (1 cas sur 1 000 environ). Une stricte surveillance post-opératoire s'impose en cas d'utilisation d'une lentille de contact pansement à visée antalgique.

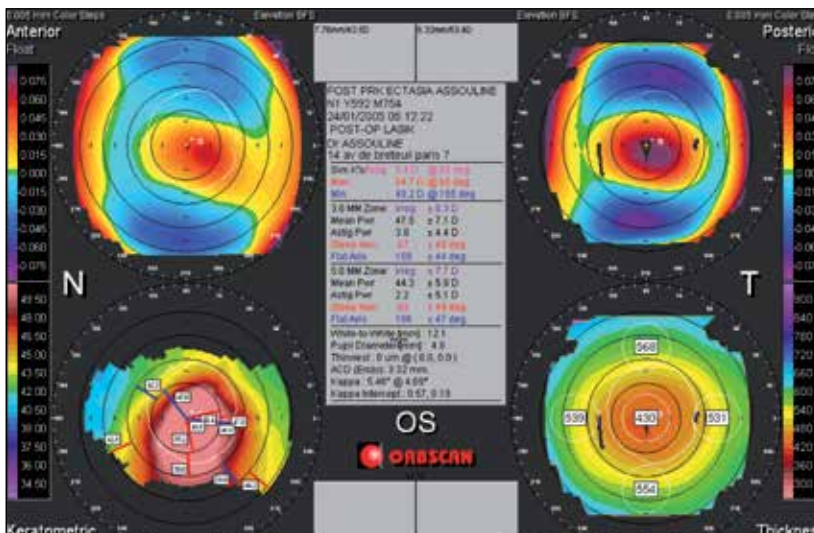


Figure 5 - Les exceptionnels cas de kératocône révélés après PKR (environ 1 cas sur 300 000 à 500 000 cas) soulignent la difficulté du dépistage des formes infratopographiques et suggèrent la possibilité de cas similaires après Smile®.

L'infection post-PKR est dix fois plus fréquente qu'en Lasik (environ 1 cas sur 1 000) (Fig. 4). L'ectasie post-PKR révélatrice

d'un kératocône sous-jacent est également rarissime (quelques dizaines de cas décrits dans la littérature mondiale sur plusieurs

dizaines de millions d'yeux opérés) mais possible (Fig. 5).

LA RÉVOLUTION SMILE VISUMAX®

Plus récemment, la technique de découpe lenticulaire intrastromale (ReLEX® Smile au laser femtoseconde VisuMax®, Zeiss Meditec) préconisée de - 1 à - 10 D, s'est imposée très rapidement comme la technique de choix dans les centres équipés (Fig. 6).

Le ReLEX® Smile ne découpe pas la périphérie du volet comme en FemtoLasik mais façonne de façon transépithéliale un lenticule réfractif intrastromal qui est ôté mécaniquement par une incision périphérique de la poche stromale de 3 mm. L'ablation du lenticule remplace ainsi l'ablation stromale classique au laser excimer du Lasik et permet de préserver l'intégrité de la cornée antérieure, sans découpe ni soulèvement d'un volet.

Dans notre expérience l'opération et les suites postopératoires sont plus confortables et plus rapides que pour la PKR ou le FemtoLasik. Il s'agit cependant d'un geste plus chirurgical nécessitant un apprentissage précis. Plus de 80 000 yeux ont déjà été opérés dans le monde.

Les résultats initiaux du Smile confirment la précision, la stabilité, avec l'avantage d'une meilleure préservation de la barrière cornéenne antérieure (réduction du risque d'invasion épithéliale), de l'innervation cornéenne (réduction du risque de sécheresse oculaire), et de l'intégrité mécanique de la cornée (réduction du risque d'ectasie en cas de susceptibilité génétique au kératocône).

Il n'est donc pas exclu que le Smile ou des techniques similaires puissent à moyen terme

remplacer complètement la PKR et le Lasik. L'adoption et la diffusion du Smile restent pour l'instant subordonnées à une meilleure appréciation des risques réels à court terme et à long terme, et notamment des complications d'un éventuel lâchage de succion en cours de découpe. Le problème des retouches n'est pas totalement résolu, malgré la mise au point d'un logiciel spécifique de découpe d'un volet type Lasik en avant de la poche stromale.

L'ESSOR DE L'IMPLANT PHAKE DE CHAMBRE POSTÉRIEURE

L'implant phake de chambre postérieure (de type ICL Visian Staar) a complètement supplanté les implants phake de chambre antérieure à appui angulaire (retirés du marché) ou à fixation irienne. Les implants à fixation irienne sont en effet associés à long terme à des pertes endothéliales significatives et parfois rapides de façon imprévisible, en relation avec le décrochage spontané ou post-traumatique de l'implant, avec le frottement oculaire ou avec la réduction de la profondeur de la chambre antérieure avec l'âge.

Les ICL sont le plus souvent préférés :

- Au-delà de - 8 à - 10 dioptries d'équivalent sphérique préopératoire.
- En cas d'insuffisance d'épaisseur de la cornée ne permettant pas la conservation d'un mur stromal postérieur de 300 μm au moins en Lasik et la réalisation d'une zone optique de 6 mm au moins.
- En cas de topographie cornéenne suspecte de kératocône infraclinique.

L'implant phake ICL et la procédure d'implantation ont été

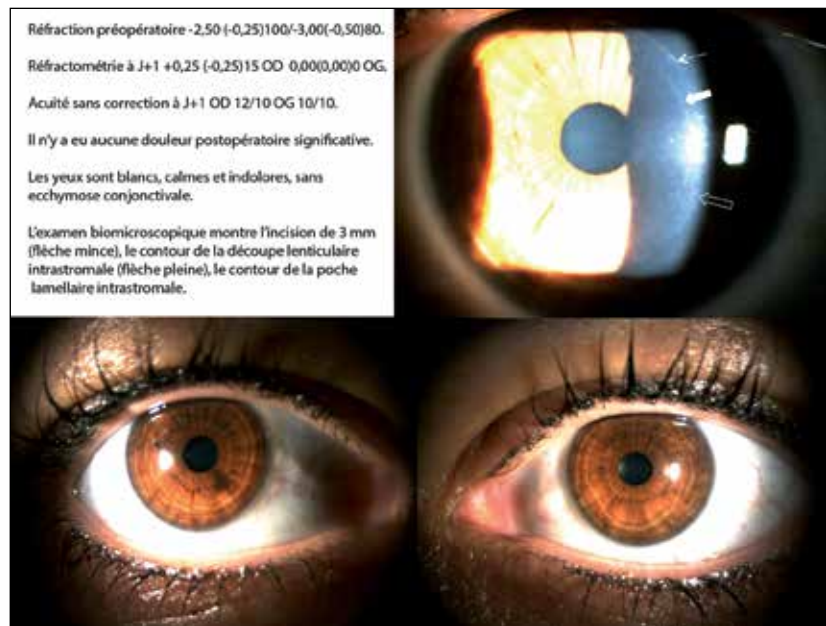


Figure 6 - Aspect postopératoire de RelEx® Smile Zeiss VisuMax® à J+1.

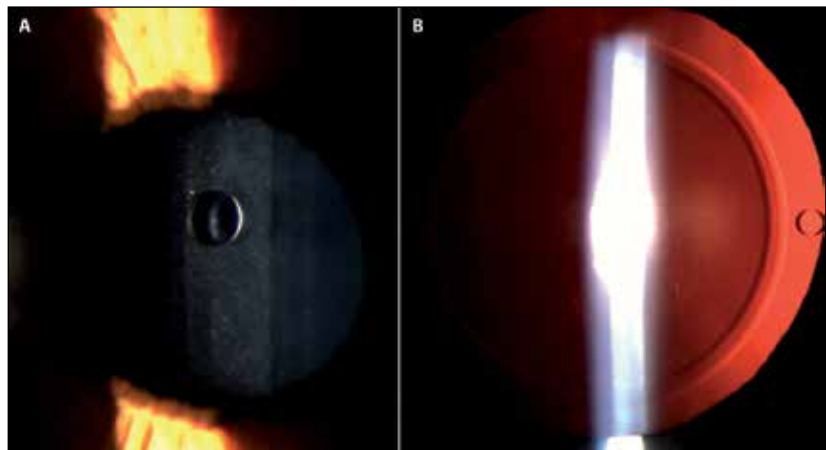


Figure 7 - ICL Visian Staar. A : Centerflow au centre de l'optique ; B : Perforation de l'haptique

améliorés sur le plan de la prédictibilité du dimensionnement idéal permettant de contrôler la distance cristalloïde-implant (*vaulting*) et surtout par l'introduction de la technologie *centerflow* (perforation centrale de l'optique et des haptiques) pour la prévention des blocs pupillaires (Fig. 7).

L'implant ICL présente un avantage important sur le Lasik en termes de taille de la zone optique "utile" (c'est-à-dire de puissance optique homogène). Celle-ci est de l'ordre de 7 mm contre 4 mm environ pour un Lasik de

10 dioptries, ce qui contribue à réduire l'aberration sphérique de l'œil et à améliorer la qualité de vision, notamment nocturne.

L'ICL est également meilleur sur le plan de la précision et de la stabilité de la correction optique, notamment en cas de fortes myopies ou de fort astigmatisme. La procédure est moins douloureuse que le FemtoLasik et le résultat visuel plus rapidement obtenu.

Il s'agit de plus d'une technique réversible, plus favorable à l'intervention ultérieure de cataracte, que le Lasik.

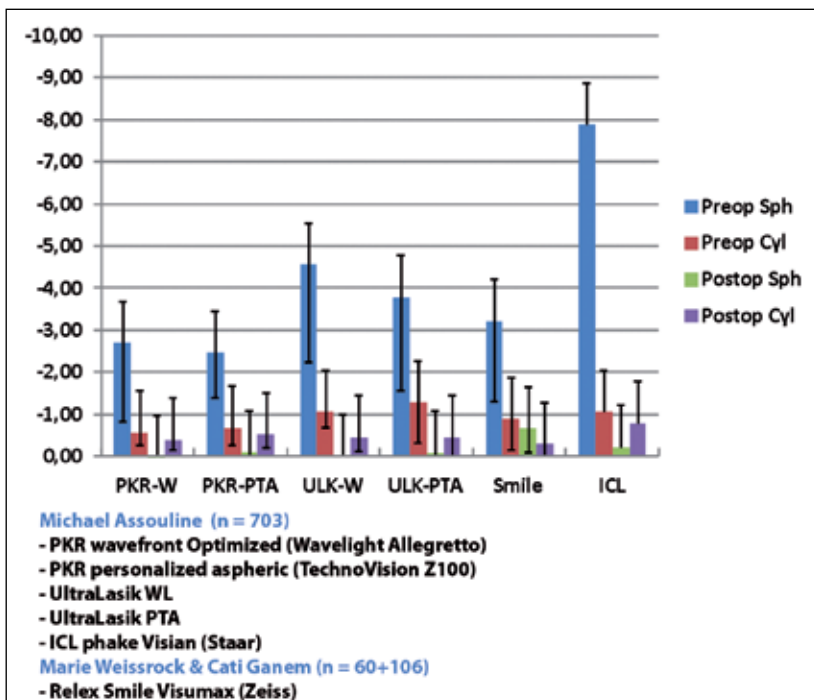


Figure 8 - Myopie. Résultats réfractifs. Techniques 2012-2014.

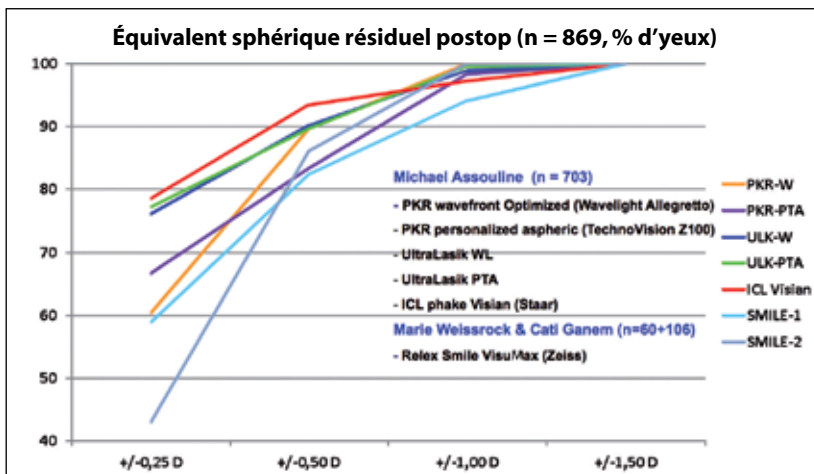


Figure 9 - Myopie. Résultats réfractifs. Techniques 2012-2014.

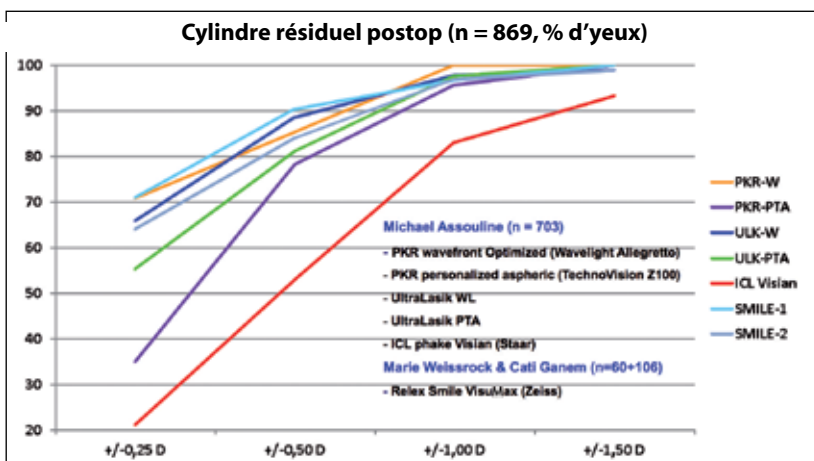


Figure 10 - Myopie. Résultats réfractifs. Techniques 2012-2014.

Cependant la possibilité d'une accélération de la caractogénèse – soit induite par le traumatisme opératoire (frottement de l'implant sur la cristalloïde antérieure), soit liée aux modifications des flux métaboliques –, impose d'évaluer avec prudence le rapport bénéfice/risque chez les sujets plus jeunes pour lesquels une intervention de cataracte est théoriquement associée à un risque significatif de décollement de rétine ultérieur (environ 1 à 8 % selon les études classiques, probablement moins avec les méthodes récentes de phacoémulsification).

LA RÉHABILITATION DE LA CHIRURGIE CRISTALLINIENNE

Enfin, on assiste aujourd'hui, peut-être à tort, à une certaine réhabilitation partielle de l'indication de chirurgie cristallinienne pour les myopes forts à partir de 55 ans, chez les patients déjà porteurs d'un décollement postérieur du vitré, avec éventuelle mise en place d'implants multifocaux pour la compensation de la presbytie, si le bilan neurorétinien et son évolution prévisible le permettent.

LES RÉSULTATS

La comparaison des approches chirurgicales les plus récentes (2012-2014) en termes d'équivalent sphérique et de cylindre résiduel (Fig. 8, 9 et 10) suggère que la PKR et le FemtoLasik asphérique guidé par l'aberrométrie et la reconnaissance irienne (TechnoVision B&L Z100 PTA) ou optimisé pour le front d'onde (Wavelight Allegretto 500EX Alcon) demeurent les méthodes les plus précises.

Cependant il n'existe pas de différence statistiquement significative pour toutes ces méthodes malgré un effectif conséquent (plus de 800 cas) dans notre série consécutive.

Les acuités visuelles non corrigées postopératoires traduisent surtout des différences de potentiel préopératoire (forte myopie pour les ICL) (Fig. 11).

L'ARBRE DÉCISIONNEL EN 2014 (Fig. 12)

En 2014 les indications chirurgicales pour la myopie restent liées au terrain (amétropie, topographie cornéenne, pachymétrie, âge).

Le bilan préopératoire est donc impératif et comporte, outre l'examen ophtalmologique complet, une topographie cornéenne d'élévation si possible par deux méthodes différentes, une mesure de la résistance mécanique de la cornée, et les examens éventuels permettant de préciser l'indication d'un implant phake (microscopie spéculaire, OCT du segment antérieur, mesure topographique du blanc à blanc) ou d'une chirurgie du cristallin (échographie B, biométrie optique, OCT du segment postérieur et champ visuel). La photoablation en PKR ou FemtoLasik doit utiliser les matériels avancés permettant :

- un profil asphérique limitant l'aberration sphérique induite par le traitement (Wavefront optimized par exemple Wavelight Allegretto Alcon) et/ou corrigeant les aberrations optiques d'ordre supérieur (guidé par l'aberrométrie par exemple traitement PTA Z100 TechnoVision) ;
- l'alignement précis de l'ablation sur l'axe de l'astigmatisme (reconnaissance irienne et *eye tracker* multidimensionnel incluant

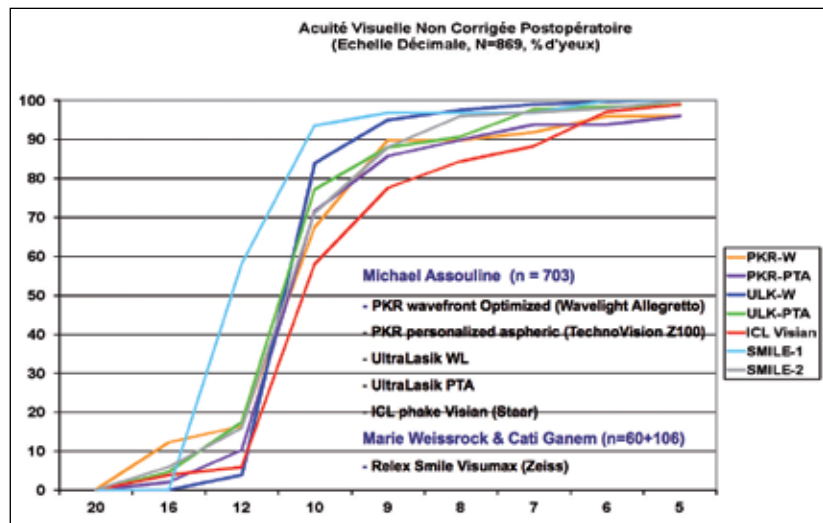


Figure 11 - Myopie. Résultats fonctionnels. Techniques 2012-2014.

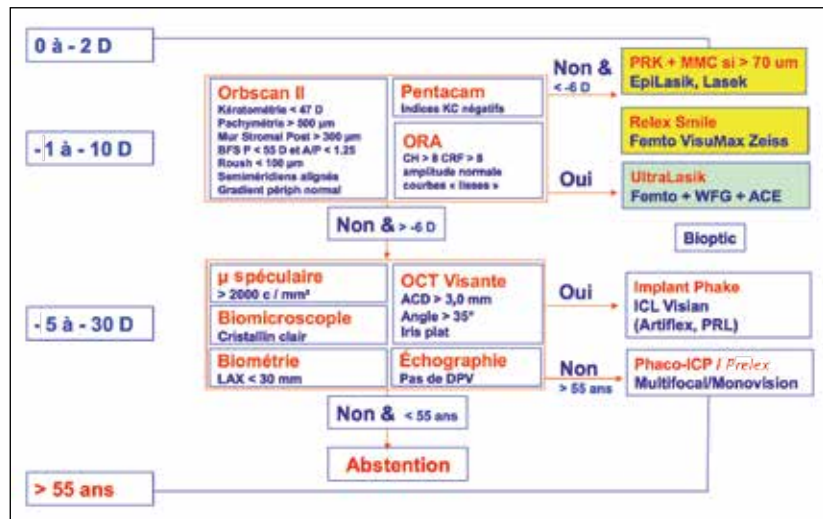


Figure 12 - Myopie. Arbre décisionnel en 2014.

la compensation active de la cyclotorsion).

Le Smile VisuMax® vient à présent se substituer, pour les chirurgiens ayant accès à la technologie et ayant fait l'apprentissage (rapide) de la technique, à la PKR et au Lasik, dont il partage les indications.

Les contre-indications du Lasik sont à présent relativement consensuelles et principalement liées au facteurs de risque d'ectasie cornéenne secondaire (kératocône révélé par le Lasik), définis par la méta-analyse de Randelman et Stulting : topographie

suspecte, âge < 25 ans, pachymétrie < 500 µm, amétropie > -8,00 D. Dans ce cas, les segments intracornéens sont la méthode de choix de première intention, permettant de rectifier la forme de la cornée et sans doute de limiter l'évolutivité du kératocône. Ces segments améliorent la forme de la cornée de façon progressive pendant une période d'au moins trois ans (Assouline, Guedj, Bessede et al., World Keratoconus Expert Meeting, Amsterdam 2013), et leur effet peut être complété ultérieurement par un *crosslinking* du collagène stromal

(photopolymérisation par riboflavine + UVA) éventuellement associé à une photoablation guidée par la topographie ou à un implant phake ICL.

Il existe actuellement un relatif consensus pour l'utilisation de la PKR (avec une cornée résiduelle supérieure à 400 µm) avec ou sans *crosslinking* dans les kératocônes infracliniques (forme fruste topographique).

Il est possible que ce consensus

s'étende dans l'avenir à la réalisation d'un Smile sur des arguments théoriques (travaux de Cynthia Roberts montrant la préservation de l'intégrité mécanique de la cornée) et pratiques (réalisation d'une poche lamellaire pour l'implantation d'anneau intrastromal de 355°). ■

L'auteur ne possède aucun intérêt financier dans les procédés ou les matériels cités.

Remerciements au Dr Cati Albou-Ganem (Paris) et au Dr Marie Weissrock (Strasbourg) pour leur contribution statistique à l'exposé des résultats de la technique du Smile.

Mots-clés :

Chirurgie réfractive, Myopie, Lasik, Photokératectomie réfractive