



M. ASSOULINE,
Clinique de la Vision, PARIS.
dr.assouline@gmail.com

Correction de la myopie forte par implant myopique ICL Visian Staar V4c : résultats de l'étude multicentrique française

La myopie forte (au-delà de 8 dioptries) est source d'un véritable handicap visuel et social et d'une importante dégradation de la qualité de vie. La chirurgie permet de supprimer ou de réduire la dépendance vis-à-vis d'une correction optique extérieure coûteuse, inesthétique ou inconfortable (lunette épaisses et lourde, lentilles spéciales) et souvent d'apporter une amélioration majeure de la fonction visuelle, liée au grandissement de l'image. En cas de myopie forte unilatérale, l'indication chirurgicale permet de normaliser l'anisométrie de haut degré et souvent de réhabiliter l'utilisation de l'oeil éventuellement amblyope.

La correction chirurgicale de la myopie forte par photoablation au laser excimer (LASIK, PKR) ou par SMILE Relex au laser femtoseconde Visumax est cependant limitée par 5 facteurs principaux :

- profondeur importante de l'ablation requise et insuffisante de l'épaisseur ou de la résistance mécanique de la cornée pré- ou postopératoire favorisant un risque d'ectasie cornéenne statistiquement plus important au delà de 8 dioptries, notamment avant 25 ans ;
- imprécision et régression réfractive liée au remodelage cornéen (hyperplasie épithéliale, haze) du fait de l'importance de la modification de la forme cornéenne ;
- sécheresse oculaire initiale liée à l'importance de la destruction neurale du fait d'une photoablation importante ; conséquences optiques habituelles relativement défavorables – d'une zone optique effective restreinte (asphéricité cornéenne topographique, aberration sphérique aberrométrique, dégradation de la qualité de vision mésopique). Ces conséquences sont irréversibles et affecteront le résultat optique (prédictibilité et qualité de vision) d'une opération de la cataracte ultérieure ;
- conséquences optiques désastreuses en cas de décentrement d'une ablation myopique significative avec une zone optique étroite (coma et perte de la meilleure acuité visuelle,

impossibilité de pratiquer un traitement correcteur guidé par la topographie ou l'aberrométrie du fait de la faible réserve tissulaire résiduelle).

L'aberration sphérique est la différence de focalisation entre le centre et la périphérie de l'image rétinienne. De ce fait, un point lumineux est perçu comme une tache auréolée de halos concentriques. Cette aberration sphérique positive du front d'onde (mesurée par l'aberrométrie), résulte pour une correction cornéenne de l'asphéricité cornéenne (mesurée par la topographie), la cornée étant devenue moins cambrée au centre qu'en périphérie (cornée "oblate"). La coma résulte du décentrement de la correction. Un point lumineux est perçu comme une "trainée". L'aberration sphérique et la coma sont des aberrations optiques d'ordre supérieur qui pénalisent la qualité de vision, de façon parfois très importante pour les myopies fortes, d'autant plus que la pupille est plus large (vision nocturne, halos, images fantômes, éblouissement).

En pratique, une pupille mésopique supérieure à 6 mm (40 % de la population candidate à la chirurgie) semble donc être une contre-indication relative à une technique ablative pour une pachymétrie standard (540 um) au delà d'une correction de 8 D.

En effet, pour une zone ablative nominale (saisie dans le logiciel du laser) de 6 mm compatible avec la préservation d'un mur postérieur stromal de 300 um en LASIK, ou d'une pachymétrie résiduelle de 400 um en PKR, la zone optique utile (surface topographique centrale postopératoire au sein de laquelle la variation dioptrique est inférieure à 0.50 D) sera inférieure à 5 mm (responsable de halos nocturne) et l'aberration sphérique induite de plus de 1um (responsable de fluctuations visuelles diurnes et d'une perte de qualité de vision mésopique). Ces anomalies optiques exposent également à une difficulté accrue du calcul de l'implant intraoculaire lors de la chirurgie de la cataracte et à une insuffisance visuelle

en cas d'implantation d'une lentille standard non asphérique.

La réduction de la taille de la zone optique nominale en LASIK permettant de réduire la profondeur d'ablation afin de laisser un mur stromal postérieur suffisant, notamment en cas de cornée mince ou de myopie élevée, est donc une erreur grave et pourtant fréquente. Il est nettement préférable de renoncer au LASIK et de proposer une correction par implant paques de chambre postérieure (avant 50 ans) ou par chirurgie cristallinienne (après 50 ans ou en cas de cataracte débutante).

Les corrections plus postérieures, rétro-iriennes (implant paque de chambre postérieure, implant pseudophaque), présentent donc de nets avantages optiques sur les corrections antérieures cornéennes ou pré-iriennes pour la forte myopie :

- augmentation de la taille de la zone optique effective et utile (environ 6,80 à 7,4 mm selon la puissance corrigée au lieu de 4,8 à 5,2 mm pour les méthodes ablatives) (fig. 1) ;
- réduction de l'aberration sphérique apparente et du risque de coma ;
- effet de grandissement de l'image rétinienne qui avantage les corrections en implant paque de chambre postérieure ou pseudophaque par rapport aux kératochirurgies ablatives, et explique les gains importants de meilleure acuité corrigée observés (plus de 75 % des patients gagnent 1 ou plusieurs lignes).

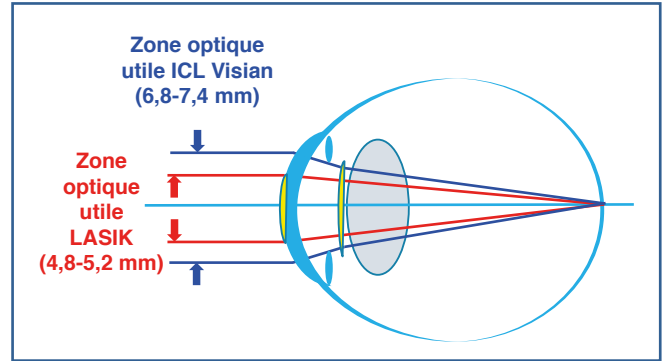


Fig. 1 : Comparaison des zones optiques utiles entre ICL Visian et techniques ablatives.

La chirurgie additive par implant paque de chambre postérieure (ICL Visian Staar) est actuellement la meilleure solution réfractive au delà de -8 D ou en cas de pachymétrie, de topographie ou de pupillométrie défavorables à la chirurgie cornéenne.

L'ICL est préféré aux méthodes ablatives en cas de :

- myopie ou méridien le plus myope supérieurs à -8.00 D ;
- pachymétrie inférieure à 500 µm ;
- topographie cornéenne suspecte (signes en faveur d'un kératocône infraclinique: asymétrie inférieure, perte de l'épithélium, augmentation de l'élévation antérieure

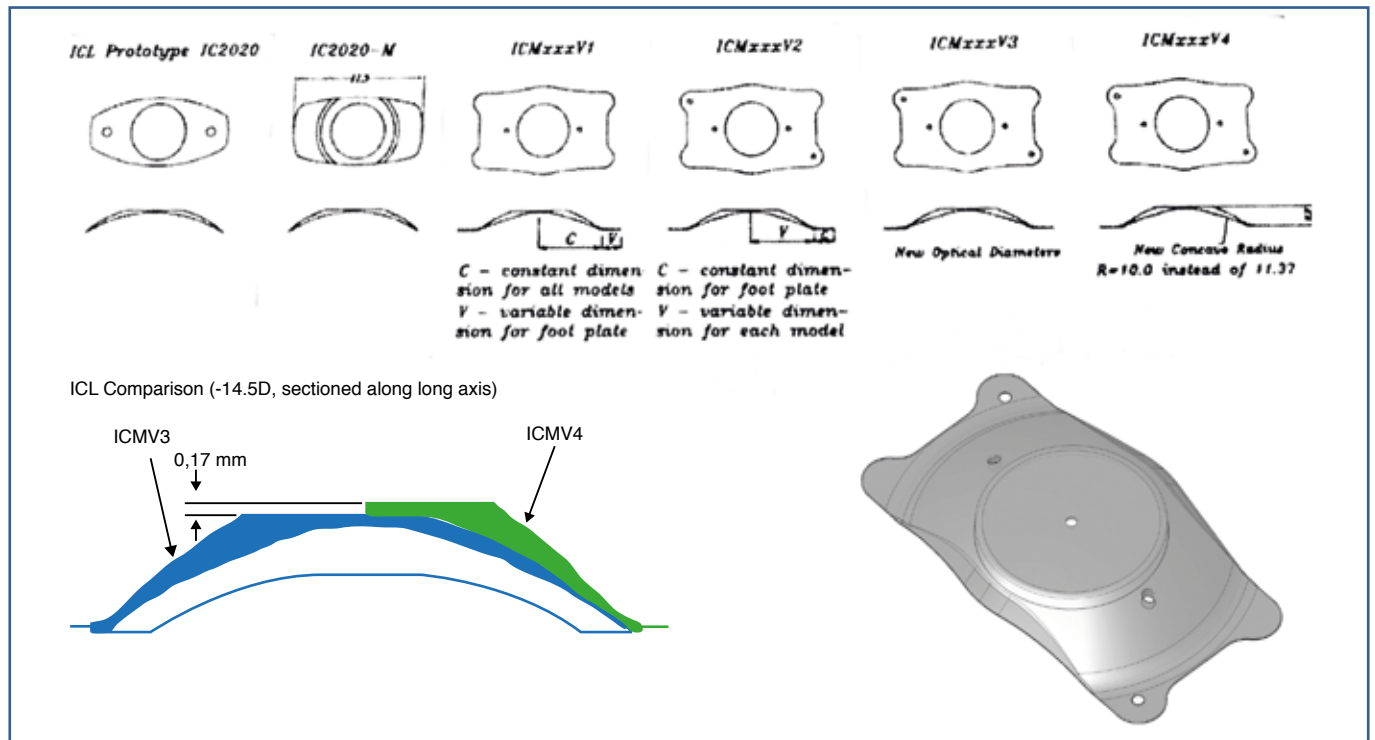


Fig. 2 : Évolution de l'ICL depuis 1999. Version actuelle : torique, centerflow, aquaport V4B V4C.

ou postérieure > 50 μm , décalage des points remarquables, rapport d'Efkarpidés > 1.25, évolutivité topographique à 1 an d'intervalle);

– pupille mésopique supérieure à 6,0 mm.

L'indication opératoire nécessite les conditions suivantes :

- profondeur de chambre antérieure (endothélium) supérieure à 2,95 mm ;
- angle iridocornéen ouvert (> 30°);
- absence de syndrome de dispersion pigmentaire ;
- absence de perte endothéliale (densité supérieure à 2000 c/mm²);
- absence de rupture traumatique ou spontanée de la zonule.

L'intervention est rapide (10 minutes) et totalement indolore sous anesthésie topique pure. Aucune iridotomie n'est nécessaire avec la version V4c (*aquaport* + *centerflow*). Le résultat fonctionnel est immédiat (parfois perturbé quelques heures par le myotique utilisé en fin d'intervention).

La sécurité est devenue optimale avec les multiples améliorations de l'implant (**fig. 2**) et de la procédure depuis 20 ans (environ 720 000 implants posés) :

- les chirurgiens sont certifiés pour la procédure ICL Visian par le laboratoire fabricant ;
- l'amélioration des méthodes de dimensionnement de l'implant (*sizing*) basée sur la mesure du blanc à blanc avec l'Orbscan évite les problèmes de *vaulting* excessif (risque de glaucome et de dispersion pigmentaire) ou insuffisant (risque de cataracte corticale) (**fig. 3**) ;
- les perforations *Aquaport/Centerflow* (ICL V4c) évitent la réalisation d'une IP et le risque de blocage pupillaire, ainsi que le risque de cataractogénèse d'origine métabolique. Le *Centerflow* ne modifie pas la performance optique ou visuelle de l'implant (**fig. 4**).

Les techniques bio-optic combinent l'implant plaque ICL Visian avec une technique ablative les méthodes précédentes dans les cas de myopie extrême ou d'astigmatisme résiduel. La combinaison séquentielle de plusieurs méthodes permet d'optimiser les avantages optiques (efficacité pour les

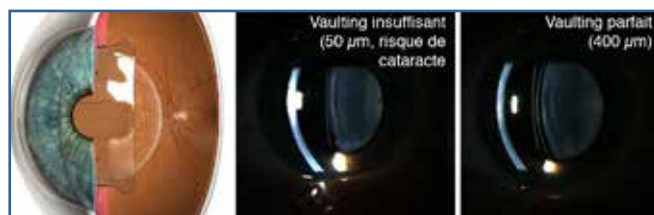

Fig. 3 : ICL Visian version V3 et V4b (sans trou central).



Fig. 4 : Les perforations *Aquaport* et *Centerflow* de la version V4c permettent de supprimer le risque de bloc pupillaire en laissant un passage entre la chambre postérieure et la chambre antérieure pour l'évacuation du viscoélastique piégé par l'implant et la circulation ultérieure de l'humeur aqueuse.

puissance élevées, précision, qualité de vision), en cumulant par ailleurs les risques, de ces méthodes.

Les implants pré-iriens à appui angulaire ne sont plus commercialisés (Icare-Corneal, ZB5M Baikoff, Acrysof-Cachet-Alcon) mais les implants déjà posés antérieurement doivent être surveillés avec rigueur pour dépister les complications cornéennes et angulaires et décider de leur remplacement. Les implants plaques de chambre antérieure à fixation irienne devraient également être abandonnés en raison du risque de perte endothéliale à bas bruit et de défixation spontanée ou post-traumatique responsable de décompensation endothéliale parfois très rapide ou de rupture chronique de la barrière hémato-oculaire à bas bruit (inflammation, réaction à corps étranger, notamment pour les implants flexibles en silicone). Une surveillance bi-annuelle spécialisée, dont le patient doit être informé par écrit, est impérative (prévention du frottement oculaire, microscopie spéculaire, OCT de chambre antérieure, gonioscopie dynamique) afin de décider de leur ablation et remplacement avant la survenue des complications.

Les résultats de l'étude multicentrique française de la version V4c ont été présentés au congrès annuel de la SAFIR en mai 2017.

Il s'agissait d'une série rétrospective de 586 cas opérés par les 5 principaux chirurgiens français de 2011 à 2016 :

- Pr Béatrice Cochener (n = 208);
- Dr Pierre Lévy (n = 206);
- Dr Michael Assouline (n = 126);
- Dr Laurence Lesueur (n = 31);
- Pr Pierre Fournié (n = 24).

L'âge moyen était de 37 +/-6,4 ans. L'équivalent sphérique préopératoire moyen était de -9.83 +/-4.11 D.

Les résultats de cette étude sont très positifs :

- l'équivalent sphérique moyen obtenu était de -0.57 D, parfaitement stable à 5 ans ; (fig. 5) ;
- l'acuité non corrigée postopératoire était de 0.89 en monoculaire (0.99 en binoculaire) (fig. 6) ;

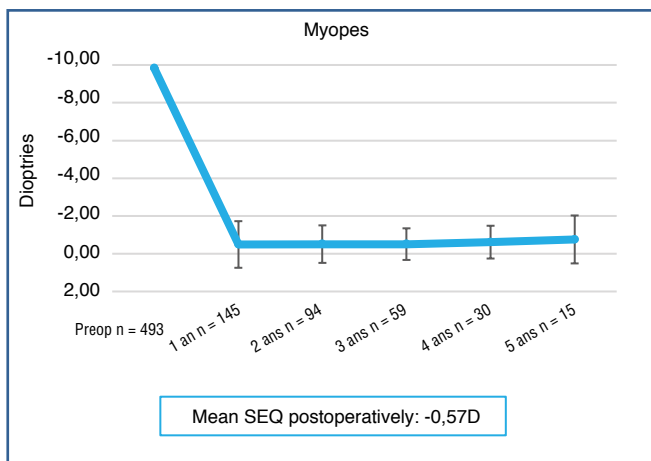


Fig. 5 : Équivalent sphérique moyen postopératoire (Mean Spherical Equivalent).

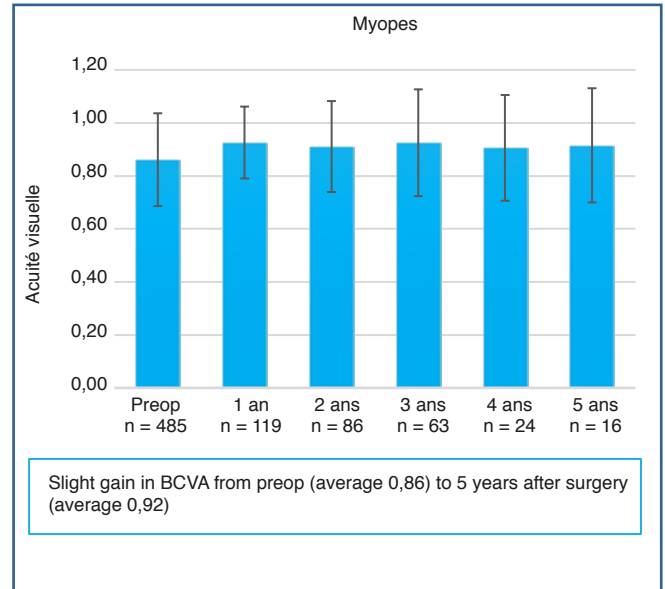


Fig. 7 : Meilleure acuité visuelle corrigée posopératoire (Mean Best Corrected Visual Acuity, BCVA).

- la meilleure acuité corrigée postopératoire moyenne était améliorée de 0.87 (préop) à 0.92 (p > 0.05) (fig. 7) ;
- sur les 5 années postopératoires, dans l'analyse combinée des implants myopiques et hypermétropiques, 4 % des yeux avaient une perte de 1 ou plusieurs lignes d'acuité, 46 % étaient stables et 50 % avaient gagné 1 ou plusieurs lignes (fig. 8) ;
- l'index d'efficacité (acuité non corrigée postop sur acuité corrigée préop) était de 1.17. L'index de sécurité (acuité corrigée postop sur acuité corrigée préop) était de 1.06.

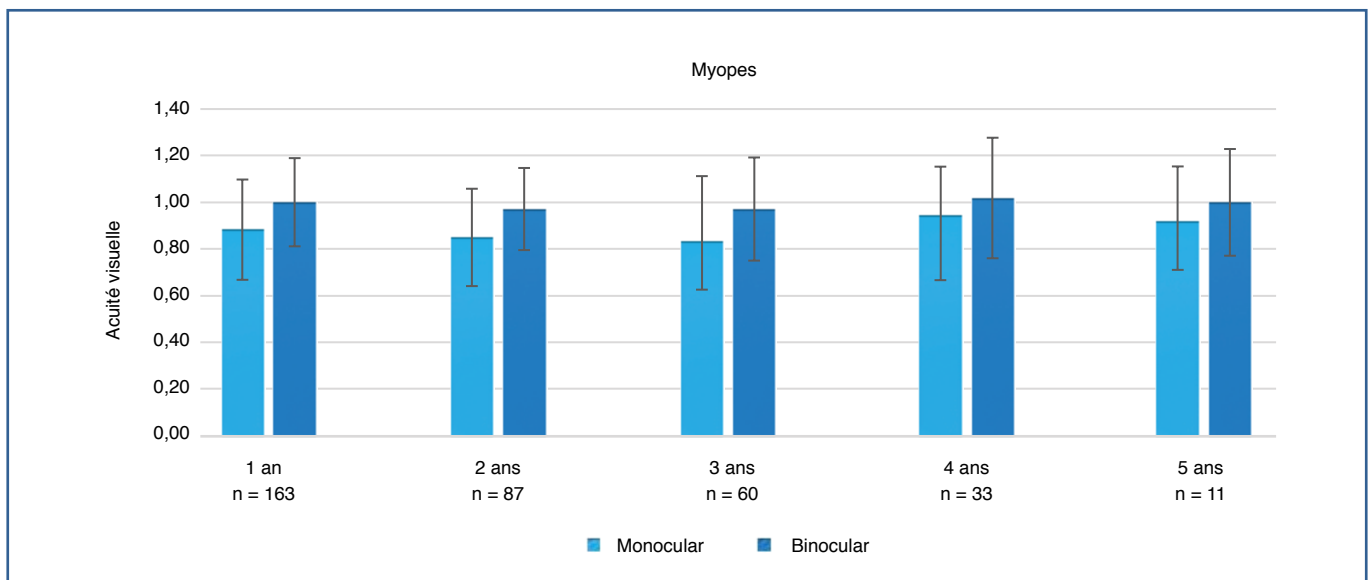


Fig. 6 : Acuité visuelle non corrigée moyenne postopératoire (Mean uncorrected Visual Acuity, UCVA).

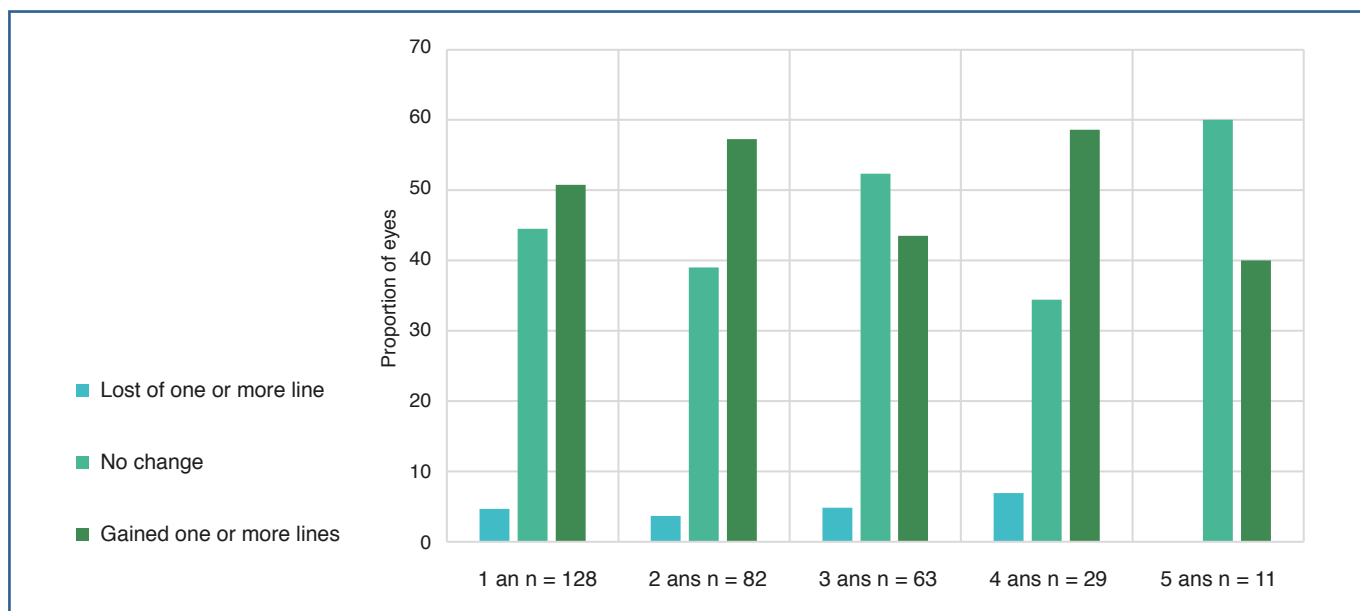


Fig. 8 : Gain ou perte de la meilleure acuité visuelle (implants myopique et hypermétropiques).

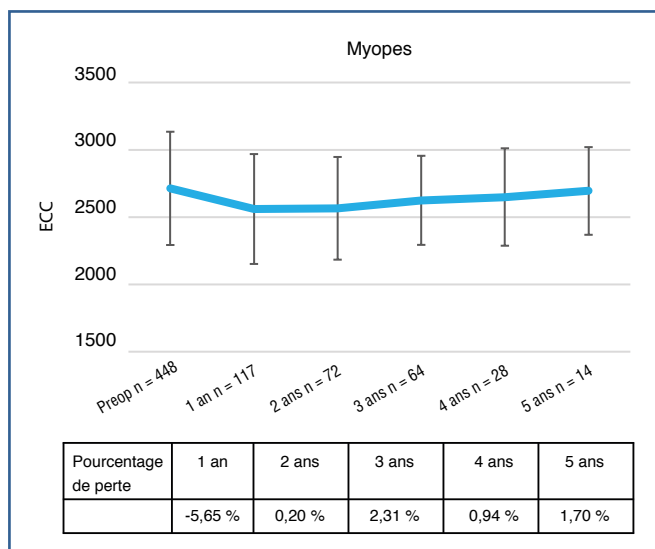


Fig. 9 : Perte endothéliale postopératoire.

– la perte endothéliale moyenne à un an était de -5,98 % ($p < 0.05$), stable au delà (perte moyenne à 5 ans -0,51 %, $p < 0.05$) (fig. 9) ;

– la pression intraoculaire était également stable à 5 ans ($p > 0.05$) (fig. 10) ;

– un seul cas de cataracte a été observé chez un patient de 24 ans porteur d'une myopie préopératoire de -16.75 (-3.00) implanté avec la version V4b sans *centerflow*. 13 patients ont développé des opacifications cristalliniennes asymptomatiques (dont 9 avec la version V4b), en moyenne 1,8 années après l'implantation.

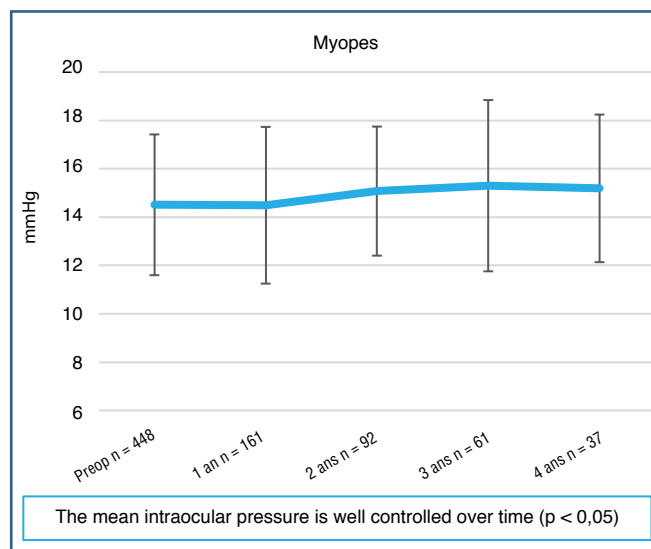


Fig. 10 : Évolution de la pression intraoculaire postopératoire.

En conclusion, la correction additive par implant ICL Staar Visian version V4c semble plus précise, plus stable dans le temps, et elle offre une meilleure qualité de vision que les chirurgies ablatives au delà de 8 dioptries. Cette approche permet une meilleure sécurité en évitant le risque de complications sévères optiques (liée à un éventuel décentrement) ou anatomique (ectasie cornéenne, notamment si la cornée est inadaptée à une technique ablatif en raison d'un âge jeune, d'une pachymétrie faible, ou d'une topographie suspecte). Dans les études de référence, à 3 ans, 98,5 % des yeux sont à moins de 0.5D de la cible réfractive (82 % en cas de correction torique) et 100 % à moins de 1.0D.

Pour en savoir plus

1. ALFONSO JF1, LISA C, FERNÁNDEZ-VEGA CUETO L *et al.* Clinical outcomes after implantation of a posterior chamber collagen copolymer phakic intraocular lens with a central hole for myopic correction. *J Cataract Refract Surg*, 2013;39:915-921.
2. ARNE JL, LESUEUR LC, HULIN HH. Photorefractive keratectomy or laser in situ keratomileusis for residual refractive error after phakic intraocular lens implantation. *J Cataract Refract Surg*, 2003;29:1167-1173.
3. ASSOULINE M, DARUGAR A, KOSKAS P *et al.* Dossier “La myopie forte” Pratiques en Ophtalmologie, 2015.
4. ASSOULINE M, FAVARD C, ROZOT P. Dossier “Chirurgie de la myopie forte” Ophtalmologies, 2009.
5. ASSOULINE M. Lasik or not Lasik ? Pratiques en ophtalmologie, 2014.
6. BARSAM A, ALLAN BD. Excimer laser refractive surgery versus phakic intraocular lenses for the correction of moderate to high myopia. *Cochrane Database Syst Rev*, 2014;6:CD007679.
7. GUELL JL, VAZQUEZ M, GRIS O. Adjustable refractive surgery: 6-mm Artisan lens plus laser in situ keratomileusis for the correction of high myopia. *Ophthalmology*, 2001;108:945-952.
8. HOFMEISTER EM, BISHOP FM, KAUPP SE *et al.* Randomized dose-response analysis of mitomycin-C to prevent haze after photorefractive keratectomy for high myopia. *J Cataract Refract Surg*, 2013;39:1358-1365.
9. KANELLOPOULOS AJ, ASIMELLIS G. Epithelial remodeling after femtosecond laser-assisted high myopic LASIK: comparison of stand-alone with LASIK combined with prophylactic high-fluence cross-linking. *Cornea*, 2014;33:463-469.
10. KANTHAN GL, MITCHELL P, ROCHTCHINA E *et al.* Myopia and the long-term incidence of cataract and cataract surgery: the Blue Mountains Eye Study. *Clin Experiment Ophthalmol*, 2014;42:347-353.
11. LINKE SJ, BAVIERA J, MUNZER G *et al.* Mesopic pupil size in a refractive surgery population (13,959 eyes). *Optom Vis Sci*, 2012;89:1156-1164.
12. MARTIANO D, COCHENER B. Multifocal IOLs in the high myope, 6-year follow-up. *J Fr Ophthalmol*, 2014;37:393-399
13. PÉREZ-VIVES C, BELDA-SALMERÓN L, GARCÍA-LÁZARO S *et al.* Optical and visual simulation of standard and modified spherical aberration implantable Collamer lens post myopic LASIK surgery. *Eur J Ophthalmol*, 2014;24:330-337.
14. RANDLEMAN JB, TRATTLER WB, STULTING RD. Validation of the Ectasia Risk Score System for preoperative laser in situ keratomileusis screening. *Am J Ophthalmol*, 2008;145:813-818.
15. SANDERS DR. Matched population comparison of the Visian implantable collamer lens and standard LASIK for myopia of -3.00 to -7.88 diopters. *J Refract Surg*, 2007;23:537-553.
16. STONECIPHER KG, KEZIRIAN GM, STONECIPHER M. LASIK for -6.00 to -12.00 D of myopia with up to 3.00 D of cylinder using the ALLEGRETTO WAVE: 3- and 6-month results with the 200- and 400-Hz platforms. *J Refract Surg*, 2010;26:S814-18. doi: 10.3928/1081597X-20100921-08.
17. VESTERGAARD A, IVARSEN A, ASP S *et al.* Femtosecond (FS) laser vision correction procedure for moderate to high myopia: a prospective study of ReLEx[®] flex and comparison with a retrospective study of FS-laser in situ keratomileusis. *Acta Ophthalmol*, 2013;91:355-362.
18. WANG Q, ZHAO G, WANG Q *et al.* Visual quality after AcrySof IQ ReSTOR intraocular lens implantation in eyes with high myopia. *Eur J Ophthalmol*, 2012;22:168-174.

L'auteur a déclaré ne pas avoir de conflits d'intérêts concernant les données publiées dans cet article.